INTERVENTIONELLE RADIOLOGIE –
minimal-invasiv an Ihrer Seite.

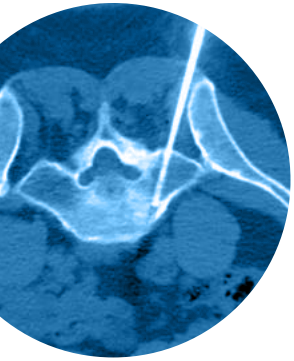

DeGIR

Deutsche Gesellschaft für Interventionelle Radiologie und minimal-invasive Therapie
in der Deutschen Röntgengesellschaft e. V.

© Simon Erath, auch Titelbild (2. v. links)

Minimaler Eingriff **mit maximalen Möglichkeiten.**

Sehr geehrte Leserinnen und Leser, liebe Kolleginnen und Kollegen,

mit dieser Broschüre möchten wir Sie über das breite Spektrum und die modernen Möglichkeiten der Interventionellen Radiologie zur Diagnostik und Behandlung vieler Erkrankungen informieren.

Die Interventionelle Radiologie ist eine Spezialdisziplin der Radiologie. Experten führen unter Bildkontrolle (Röntgen, Computertomografie (CT), Ultraschall, Angiografie, Magnetresonanztomografie (MRT) minimal-invasive, mikrotherapeutische Eingriffe durch, ohne dass eine offene Operation erforderlich ist. Die Eingriffe werden mit kleinen Instrumenten (meist Nadeln oder Kathetern) direkt durch die Haut durchgeführt. Meist reicht eine örtliche Betäubung an der Einstichstelle aus.

Grundsätzlich handelt es sich entweder um Eingriffe, die die Blutgefäße (z. B. Arterien) selbst betreffen, die auf dem Weg zu einem Organ (z. B. Leber) durch die Blutgefäße hindurch erfolgen, oder um Eingriffe, die auf direktem Weg an Organen vorgenommen werden.

- Gefäßeröffnende Verfahren betreffen die Behandlung von Durchblutungsstörungen wie bei der Schaufensterkrankheit (periphere arterielle Verschlusserkrankung = pAVK), bei Halsschlagader-Einengungen (sogenannten Stenosen), Nierenarterien-Einengungen, Darmarterien-Stenosen, Einengungen der großen Bauchschlagader oder verschlossenen Dialyseshunts. Hinzugekommen ist in den vergangenen Jahren die akute Behandlung des Schlaganfalls, die eine große Bedeutung bekommen hat.

- Gefäßrekonstruierende Eingriffe werden z. B. bei Gefäßaussackungen (Aneurysmen) durchgeführt, damit die Gefahr eines Platzens des Aneurysmas ausgeschaltet wird.

- Gefäßverschließende Behandlungen (sogenannte Embolisationen) stoppen gefährliche Blutungen und unterstützen die Tumortherapie.

- Organeingriffe betreffen die Entnahme von Gewebeproben zur Diagnosestellung von Erkrankungen (Brust, Lunge, Leber und viele mehr), die Schmerztherapie und die Behandlungen von verschiedenen Tumorerkrankungen (Interventionelle Onkologie).

Zertifizierte interventionelle Radiologen sind in mehr als 500 Krankenhäusern in Deutschland tätig. Interventionelle Radiologie-Kliniken bieten rund um die Uhr eine flächendeckende Versorgung. Minimal-invasive Eingriffe der Interventionellen Radiologie sind inzwischen fester Bestandteil vieler Behandlungskonzepte – dies wird national und international in zahlreichen interdisziplinären Leitlinien und Standards vorgegeben.

Wenn Sie Fragen zu interventionell-radiologischen Verfahren haben, finden Sie kompetente Ansprechpartner in Ihrer Nähe. Die aktuelle Liste der zertifizierten Kolleginnen und Kollegen können Sie unserer Homepage **www.degir.de** entnehmen.

DeGIR

Ihr Team der Deutschen Gesellschaft für Interventionelle Radiologie und minimalinvasive Therapie

DIE THEMEN IM ÜBERBLICK.

»Beim Wettlauf mit meinen Enkeln bin ich jetzt wieder dabei!«

Arterielle Verschlusskrankheit (pAVK)

»Endlich eine eindeutige Diagnose.«

Bildgesteuerte Biopsien

»Meine interventionelle Radiologin hat mich von meinem Lebertumor geheilt.«

Behandlung von Lebertumoren

»Mein Mann kann wieder durchschlafen.«

Myomembolisation und Prostataembolisation

»Jetzt feiere ich zweimal im Jahr Geburtstag!«

Schlaganfall/intrakranielle Thrombektomie und Karotisstenose

»Eine kleine Metallspirale war mein Lebensretter!«

Notfallbehandlung durch Embolisation

»Ein zweites Leben wurde mir geschenkt.«

Behandlung des Aortenaneurysma

»Ein kleiner Eingriff hat meinen Rückenschmerzen ein Ende gemacht.«

Bildgesteuerte Schmerztherapien

»Endlich ein Leben ohne Schmerzmittel!«

Kyphoplastie und Vertebroplastie

BUNDESWEIT OPTIMAL VERSORGT.

In Deutschland ist überall ein Spezialist für minimalinvasive Eingriffe in Ihrer Nähe. So ist eine flächendeckende Versorgung gewährleistet.

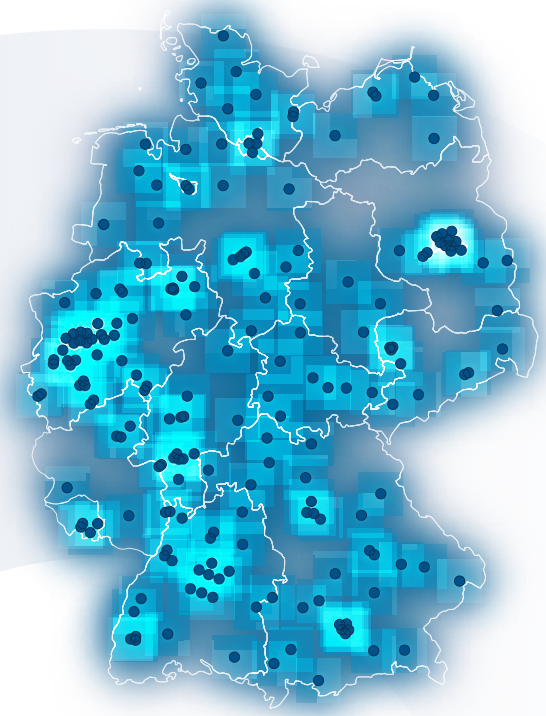

Arterielle Verschlusskrankheit (pAVK)

Eine ältere Patientin verspürte beim Gehen zunehmende krampfartige Schmerzen in der Wadenmuskulatur. Bereits nach 50 Metern war ein Weitergehen wegen der Schmerzen unmöglich, bergauf wurden nicht einmal mehr Strecken von 20 Metern bewältigt. Auch beim Treppensteigen zeigten sich die Schmerzen, so dass die Patientin auf jedem Absatz pausieren musste, da insbesondere im rechten Bein die Schmerzen immer unerträglicher wurden.

Eine Untersuchung beim Hausarzt ergab eine schwere Durchblutungsstörung in den Beinen. In einer Klinik für Interventionelle Radiologie erfolgten nach einem Aufnahmegespräch Untersuchungen per Ultraschall und Magnetresonanztomografie (MRT). Hier zeigt sich ein Verschluss in der Oberschenkelarterie, der eine mangelhafte Blutversorgung der Wade beim Laufen zur Folge hatte. Wegen der starken Schmerzen war ein Gehtraining als Therapie nicht durchführbar. Stattdessen entschied sich die Patientin für einen minimal-invasiven Eingriff.

Der Eingriff wurde unter lokaler Betäubung durchgeführt. Bereits am nächsten Tag konnte die Patientin wieder entlassen werden und spürte eine deutliche Verminderung der Beschwerden. Mittlerweile ist auch die Bewältigung längerer Strecken wieder problemlos möglich. Die Patientin unterstützt diesen positiven Verlauf durch eine gesündere Lebensweise: Sie hat das Rauchen aufgegeben und achtet auf eine gesündere Ernährung sowie deutlich mehr Bewegung.

Arterielle Verschlusskrankheit (pAVK), Schaufensterkrankheit

In einem frühen Stadium der Erkrankung hilft oft noch ein intensives Gehtraining unter Anleitung, bei dem der Körper Umgehungsgefäße (Kollateralen) bildet. Bei fortgeschrittener Erkrankung müssen die Verengungen oder Verschlüsse der Gefäße direkt behandelt werden. In den meisten Fällen ist die radiologische Intervention mit Aufdehnung durch Ballonkatheter oder Stent die erste Maßnahme. Hilft dies nicht, muss gelegentlich operiert werden.

Wichtiger Erfolgsfaktor in der Behandlung der „Schaufensterkrankheit", auch periphere arterielle Verschlusskrankheit (pAVK) genannt, ist die konsequente Reduktion der Risikofaktoren:

- Rauchen
- Bewegungsmangel
- hoher Blutdruck
- erhöhter Blutzucker
- hohe Blutfette
- Übergewicht

Viele Patienten mit einer ausgeprägten Durchblutungsstörung in den Beinen erleiden früher oder später einen Herzinfarkt oder Hirninfarkt (Schlaganfall). Die Behandlung der Beinarterien ist also nur ein Teil des Therapiekonzepts, nach der radiologischen Intervention müssen die Patienten von Hausärzten oder Internisten langfristig betreut und beraten werden.

In Abhängigkeit von Ausdehnung und Ort der Gefäßverengung werden in der interventionellen Radiologie seit mehr als 30 Jahren verschiedene gefäßeröffnende Katheterverfahren erfolgreich eingesetzt. Zu diesen Verfahren zählen Ballonkatheter, Stents, Absaugkatheter oder Kalkfräskatheter. Die Behandlungen der durch eine Arteriosklerose bedingten Gefäßerkrankungen umfassen die Bauchschlagader, die Beckenarterien, die Oberschenkelarterien, die Arterien der Kniekehle, des Unterschenkels und der Füße.

B|BRAUN
SHARING EXPERTISE

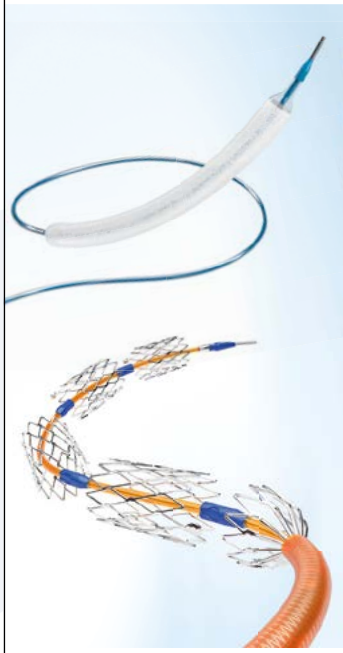

SeQuent® Please OTW
& VascuFlex® Multi-LOC

CONSEQUENT weniger
Metall in der Behandlung
von komplexen
Oberschenkel Läsionen

A-VS19019

B. Braun Melsungen AG
Vertriebsbereich Gefäßmedizin
vascular.systems@bbraun.de

Bildgesteuerte **Biopsien**

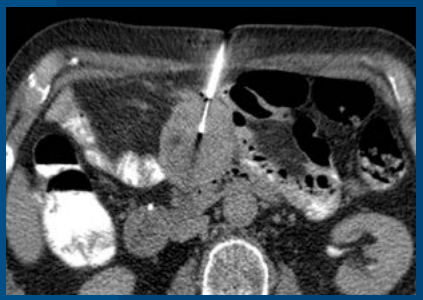

Die Entnahme von Gewebeproben (Biopsie) ist insbesondere bei Tumorverdacht entscheidend für die Festlegung der geeigneten Therapie. Hierdurch kann meist auf eine operative Biopsie verzichtet werden. Unter Sicht mit bildgebenden Verfahren (Ultraschall, CT, MRT und Röntgen) können Biopsien heute mit dünnen Nadeln präzise, schonend, in örtlicher Betäubung und meist ambulant durchgeführt werden.

Eine 64-jährige Patientin hatte vor fünf Jahren eine Kolonkarzinom-Erkrankung (Dickdarmkrebs). Nach der Operation hatte sie sich rasch erholt, alle Nachsorgeuntersuchungen waren bisher ohne auffälligen Befund. Nun zeigte sich im Ultraschall ein unklarer Befund in der Leber. Eine Computertomografie (CT) bestätigte dies und zeigte insgesamt sechs verdächtige Leberherde, sodass es sich um Lebermetastasen handeln konnte. Um zu entscheiden, ob – und wenn ja welche – Therapie erforderlich ist, musste eine Gewebeprobe entnommen werden.

Da die Herde zu ungünstig für eine Nadel-Biopsie unter Ultraschall-Sicht lagen, riet der interventionelle Radiologe der Patientin zu einer Biopsie unter CT-Kontrolle. In Lokalanästhesie wurde nach Anfertigung von Planungs-CT-Bildern eine 1,5 mm dicke Spezialnadel schrittweise unter Sicht bis an einen Leberherd herangeführt.

Nach präziser Platzierung der Nadel im Leberherd konnten mehrere kleine Gewebezylinder entnommen werden. Nach dem Eingriff wurde die Patientin noch für vier Stunden in der Radiologie überwacht. Nachdem der interventionelle Radiologe durch Ultraschalluntersuchung Komplikationen wie v. a. eine Blutung ausgeschlossen hatte, konnte die Patientin das Krankenhaus wieder verlassen. Nach zwei Tagen stand fest, dass es sich bei dem Herd um eine Metastase handelte, allerdings nicht von dem vor fünf Jahren operierten Kolonkarzinom, sondern von einem bei der Patientin bisher nicht bekannten Mammakarzinom (Brustkrebs). Mittels Mammografie und Mammasonografie wurde dann der ursächliche Tumor in der rechten Brust gefunden. Die anschließende Chemotherapie konnte sowohl den Brustkrebs als auch die Lebermetastasen vollständig zurückdrängen.

Bildgesteuerte Biopsien werden heute durch interventionelle Radiologen in vielen Körperregionen durchgeführt. Die jeweils beste Sichtbarkeit entscheidet darüber, ob Ultraschall, CT, Magnetresonanztomografie (MRT) oder Röntgen zur Bildkontrolle bei der Biopsie eingesetzt werden. Dies kann bei der Leber die CT oder der Ultraschall sein, bei der Mamma Ultraschall, Mammografie oder MRT, bei der Lunge und beim Knochen fast immer die CT und bei der Schilddrüse immer der Ultraschall. Entscheidend ist dabei, die Biopsienadel mit geringstem Risiko, geringstmöglichem Aufwand und größtmöglicher Erfolgswahrscheinlichkeit ans Ziel zu führen.

Durch die minimal-invasiven Biopsien können interventionelle Radiologen meist viel effektiver, schonender und kostengünstiger Gewebeproben aus dem Körperinneren gewinnen als der Operateur. Lediglich bei Veränderungen, die in das Innere von Magen oder Darm wachsen, ist statt der Radiologie die Endoskopie (Magen-/Darmspiegelung) gefragt, die mit der endoskopischen Optik eine Gewebeentnahme z. B. aus dem Dickdarm zielgerichtet kontrollieren kann.

Die sogenannte „personalisierte Medizin", also die individuell auf die jeweilige Erkrankung angepasste Therapie, ist vor allem in der Onkologie von Bedeutung. Die dafür notwendige Erfassung genetischer, molekularer und zellulärer Besonderheiten einzelner Tumoren und deren Metastasen zur Ableitung einer patientenspezifischen Therapie wird in Zukunft den Bedarf an bildgesteuerten Biopsien noch steigern.

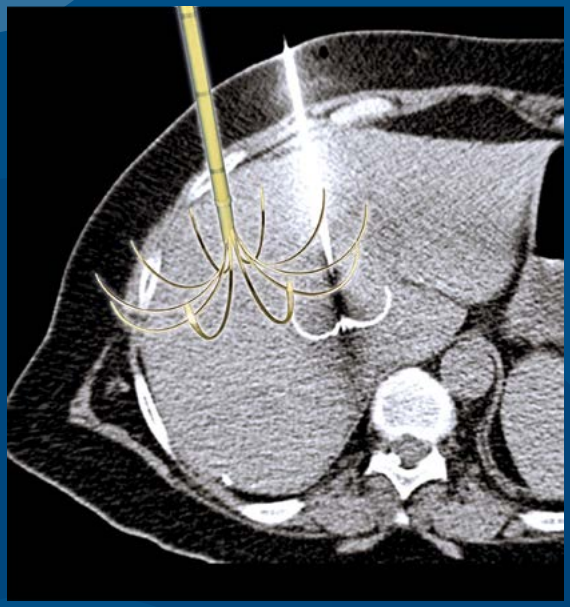

Behandlung von **Lebertumoren**

Bei der Behandlung primärer Lebertumoren (z. B. hepatozelluläres Karzinom) und von Lebermetastasen sind interventionell-radiologische Verfahren inzwischen eine wichtige vierte Säule der Therapie. Sie ergänzen operative, medikamentöse und strahlentherapeutische Behandlungen. Interventionelle Radiologen besprechen in Tumorboards gemeinsam mit Onkologen, Chirurgen und Strahlentherapeuten unter Anwendung von Leitlinien, wann welches Verfahren und ggf. in welcher Kombination am besten geeignet ist.

Ein 74-jähriger Patient litt seit Jahren an einer Leberzirrhose. Mittels Sonografie und Magnetresonanztomografie (MRT) sowie Messung spezieller Laborwerte wurde im Rahmen einer Routinekontrolle festgestellt, dass sich ein 25 mm großer Knoten in der Leber entwickelt hatte, der einem hepatozellulären Karzinom (primärer Leberkrebs) entsprach. Nach Diskussion im Tumorboard wurde dem Patienten geraten, eine Thermoablation durchführen zu lassen. In Vollnarkose wurde durch die interventionelle Radiologin unter Computertomografie-Kontrolle eine Spezialnadel präzise in den Leberherd vorgeführt, anschließend wurde der Karzinomherd gezielt mit Hitze zerstört. Eine Operation mit Bauchschnitt und Entfernung eines Teils der Leber konnte so vermieden werden, und dies bei gleich guten Erfolgsaussichten.

THERMOABLATION

Die „perkutane Tumor-Ablation" ist ein minimal-invasiver Eingriff, um einen Tumor im Körper ohne aufwendige Operation zu behandeln. Dabei stehen verschiedene technische Verfahren zur Verfügung, bei denen die Tumorzellen durch Hitze oder Kälte zerstört werden. Deshalb spricht man auch von „Thermoablation".

Die Radiofrequenz-Ablation (RFA) verwendet hochfrequenten elektrischen Strom zur Erhitzung des Tumorgewebes, die Mikrowellenablation (MWA) hochfrequente Radiowellen. Beide Verfahren nutzen die Hitzeentwicklung zur Tumorbehandlung. Dagegen wird bei der Kryoablation das Zielgewebe durch Einfrieren zerstört.

Jedes der oben genannten Verfahren hat dabei spezifische Vor- und Nachteile, die von den interventionellen Radiologen bei der Planung des Eingriffs berücksichtigt werden.

Um den Tumor mit der Spezialnadel zielgenau zu treffen, nutzen die Radiologen meist die CT, gelegentlich auch den Ultraschall (Sonografie) zur Steuerung. So werden die umgebenden Organe geschont. Sobald der Tumor erreicht ist, wird die Punktionsnadel an ein externes Gerät angeschlossen, mit dem die Radiologen die eigentliche Ablation durchführen. Dieser Prozess kann schmerzhaft sein und geschieht deshalb in einer Kurznarkose. Einschließlich der Narkose dauert der Eingriff meist etwa eine Stunde, bei mehreren Herden bis zu drei Stunden.

Die Thermoablation ist eine schonendere Alternative zur klassischen Operation, vor allem durch die kaum vorhandene Wundfläche und die geringere Komplikationsrate. Der Krankenhausaufenthalt ist mit etwa drei Tagen im Vergleich zur OP deutlich kürzer. Auch die volle Belastbarkeit ist nach einer Thermoablation meist früher wiederhergestellt. Bei kleineren Tumoren sind die Erfolgsraten nahezu gleich gut wie bei der OP. Die Thermoablation kann nur bis zu einer bestimmten Anzahl von Tumoren und nur bis zu einer begrenzten Tumorgröße durchgeführt werden. Die Methode ist in Leitlinien gut etabliert sowohl bei primären bösartigen Lebertumoren wie dem hepatozellulären Karzinom (HCC) als auch bei Lebermetastasen anderer Tumore. Auch können einzelne, umschriebene Tumorherde in anderen Organen wie z. B. der Lunge oder der Niere effektiv behandelt werden.

CHEMOEMBOLISATION (TACE) UND RADIOEMBOLISATION (SIRT)

Anders als das gesunde Lebergewebe werden maligne Lebertumore (Leberkarzinom, Metastasen) überwiegend über die Leberarterien versorgt. Dies macht es möglich, über einen arteriellen Zugang, der meist über die Leiste eingebracht wird, hohe Dosen eines Therapeutikums in einen Lebertumor zu bringen, ohne das gesunde Lebergewebe wesentlich zu schädigen. Dieses Prinzip macht man sich bei der transarteriellen Chemoembolisation (TACE) und der Radioembolisation (SIRT) zu Nutze.

Sowohl die TACE, vor allem aber auch die SIRT sind palliative Verfahren, wenn die Tumorerkrankung im Wesentlichen auf die Leber beschränkt ist und kurative Verfahren nicht mehr möglich sind.

Dabei ist es egal, ob ein einzelner großer oder ein an mehreren Stellen in der Leber liegender Tumor behandelt werden muss.

TACE

Das Wirkprinzip der Chemoembolisation ist es, ein Chemotherapeutikum an sehr kleine Kunststoffpartikel (ca. 100 µm) zu koppeln und über einen Katheter direkt in die den Tumor versorgenden Arterien zu spritzen. Durch die Kombination der Effekte der Chemotherapie und des gezielten Verschlusses der Tumorgefäße gelingt die gezielte Behandlung der Tumoren.

Die TACE wird gemäß aktueller Leitlinien vor allem bei Patienten eingesetzt, die an einem hepatozellulären Karzinom leiden und noch eine gute Leberfunktion haben. Der Eingriff ist relativ komplikationsarm. Am häufigsten klagen Patienten anschließend über Übelkeit, Erbrechen, Oberbauchbeschwerden und leichtes Fieber, die jedoch problemlos auf eine symptomatische Behandlung ansprechen. Größere Komplikationen sind selten.

SIRT

Bei der SIRT werden besonders kleine Partikel (ca. 40 µm) verwendet, an denen statt eines Chemotherapeutikums eine radioaktive Substanz (Yttrium-90 oder Holmium-166) gebunden ist. Auf diese Weise erhält der Patient eine „interne Strahlentherapie", mit der man relativ selektiv im Tumorgewebe eine hohe Strahlendosis innerhalb weniger Millimeter um den Strahler erreicht, ohne im gesunden Lebergewebe eine gefährliche Strahlung befürchten zu müssen.

Die SIRT kann auf Grund ihres Wirkprinzips bei jeglichem Lebertumor eingesetzt werden. Die besten Erfahrungen existieren für

- hepatozelluläre Karzinome,
- Lebermetastasen des kolorektalen Karzinoms (Darmkrebs),
- die wesentlich selteneren Metastasen von neuroendokrinen Tumoren, cholangiozellulären Karzinomen und anderen Primärtumoren.

Auf Grund der aktuellen Datenlage kommt die SIRT aktuell dann zum Einsatz, wenn andere Standardtherapien nicht mehr greifen – dann aber mit guten Ergebnissen.

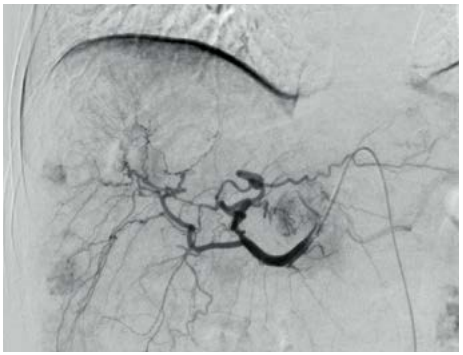

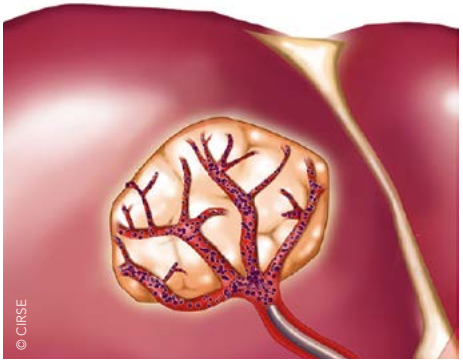

TACE: Mikropartikel mit einem Chemotherapeutikum werden direkt in den Tumor injiziert.

Myomembolisation
und Prostataembolisation

♀ Bei einem Uterusmyom handelt es sich um einen gutartigen Tumor der Gebärmutter. Myome können einzeln oder mehrfach auftreten. Abhängig von ihrer Größe oder Lage können sie unterschiedliche Beschwerden verursachen, meist verstärkte und verlängerte Regelblutungen gefolgt von Schmerzen und anderen Beschwerden, die durch die raumfordernde Wirkung bedingt sind wie z. B. Obstipationen, Beschwerden beim Wasserlassen oder Geschlechtsverkehr.

♂ Bei einer Prostatahyperplasie des Mannes handelt es sich ebenfalls um eine gutartige Erkrankung mit einer Vermehrung von ansonsten unauffälligen Zellen der Prostata. Die Vergrößerung und Verhärtung des Organs führen jedoch zu einer Einengung der Harnröhre. Zunächst treten Beschwerden wie z. B. ein abgeschwächter Harnstrahl, häufiges, plötzliches oder nächtliches Wasserlassen auf. Mit steigender Restharnmenge werden später aber auch die Funktion der Harnblase und der Nieren beeinträchtigt.

Bei beiden Krankheiten geht die gutartige Wucherung mit einer vermehrten Gefäßbildung einher. Hier setzt die kathetergestützte Embolisationstherapie an.

Die Embolisationstherapie wird üblicherweise in Lokalanästhesie durchgeführt. Lediglich durch einen Stichkanal wird zunächst eine dünne Schleuse z. B. in die Leisten- oder Handgelenksarterie eingebracht. Anschließend erfolgt die superselektive Sondierung der Arterien, die den Uterus bzw. die Prostata versorgen. Hierbei werden moderne Katheter und Drähte zur Steuerung verwendet, die z. T. nur den Bruchteil eines Millimeters messen. Wenn die gewünschte Position mit dem Katheter erreicht wird, folgt die Injektion von Mikropartikeln, die die Gefäße der Myome bzw. der Prostata verlegen. Die Herausforderung dieser Therapie liegt darin, die Zielgefäße richtig zu identifizieren und sogenannte Fehlembolisation, also das Verschleppen von Partikeln in benachbarte Strukturen und Organe, zu vermeiden.

Bei beiden Krankheitsbildern hat die Embolisationstherapie zur Folge, dass Zellen ischämiebedingt untergehen und die Myome bzw. die Prostata an Volumen abnehmen. Die Volumenreduktion führt dann zum gewünschten Behandlungserfolg.

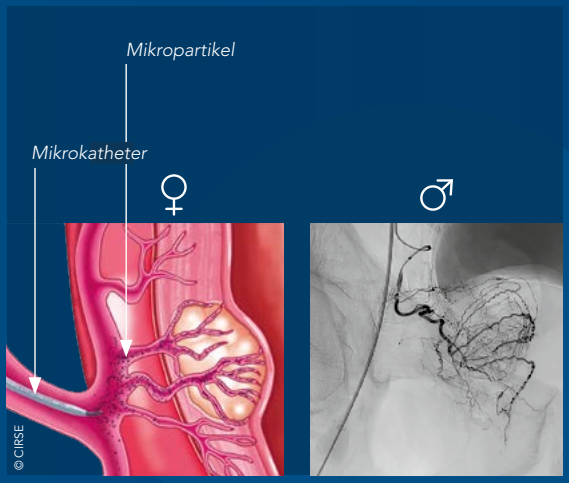

Uterus *Prostata*

Pulsar®-18 T3

Self-Expanding Stent System

A unique combination of 3 technologies



TRI-AXIAL 1st 4F SYSTEM

4F

Low profile delivery system
Smaller puncture site area

45%
Smaller puncture site area vs. 6F[1]

Tri-axial system with braided shaft
Accurate stent deployment

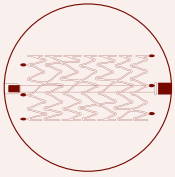

Thin struts, low COF
Lower risk of restenosis[2]

92.4%
24-m FTLR
BIOFLEX PEACE[3]

Easy to use, ergonomically designed handle.

1. BIOTRONIK data on file; 2. Zhao HQ. Late stent expansion and neointimal proliferation of oversized nitinol stents in peripheral arteries. Cardiovasc Intervent Radiol. 2009 Jul;32(4):720-6; 3. Lichtenberg M. BIOFLEX PEACE registry: 12 and 24 month results. Presented at: LINC, Jan 31, 2018; Leipzig, Germany; 4. Bosiers M et al. 4-French – compatible endovascular material is safe & effective in the treatment of femoropopliteal occlusive disease: Results of the 4EVER Trial. J ENDOVASC THER. 2013; 20: 746-756; 5. Lichtenberg M et al. Superficial femoral artery TASC D Registry: twelve-month effectiveness analysis of the Pulsar-18 SE nitinol stent in patients with critical limb ischemia. J Cardiovasc Surg. 2013;54(4):433-9.

Pulsar is a trademark or registered trademark of the BIOTRONIK Group of Companies.

BIOTRONIK
excellence for life

Schlaganfall, intrakranielle **Thrombektomie und Karotisstenose**

Ein 53 Jahre alter Mann entwickelte plötzlich eine Halbseitenlähmung rechts und konnte nicht mehr sprechen. Der Patient wurde sofort in die Notaufnahme einer überregionalen Schlaganfalleinheit gebracht, wo er nach einer Stunde eintraf.

Bereits zehn Minuten später erfolgte nach neurologischer Untersuchung und dem Verdacht auf einen akuten Schlaganfall die Bildgebung nach Leitlinie mit Computertomografie (CT) des Schädels und einer CT-Gefäßdarstellung. Die Untersuchung bestätigte den klinischen Verdacht und zeigte einen für das Alter ungewöhnlichen Befund mit Verschluss beider innerer Halsschlagadern und einem Verschluss der mittleren Hirnarterie links. Bei so einem akuten Ereignis wird eine maximale Therapie eingeleitet:

- *Intravenöse Lysebehandlung mit rtPA, die das Blutgerinnsel auflöst*
- *Behandlung durch das Gefäßsystem mit Wiedereröffnung der Halsschlagader (Arteria carotis) mittels eines Stents*
- *Wiedereröffnung der mittleren Hirnarterie mit Absaugen (Aspiration)*
- *Herausziehen des Blutgerinnsels mittels eines Spezialstents (Stentretriever)*

Die iv-Lyse begann 20 Minuten nach dem CT und die Thrombenabsaugung 80 Minuten später. Die Behandlung wurde in Vollnarkose durchgeführt. Die Wiedereröffnung der betroffenen Gefäße dauerte 20 Minuten.

Der schwer betroffene Patient hat von der Behandlung sehr profitiert und wurde nach zweiwöchigem Aufenthalt in die Rehabilitation verlegt. Aufgrund des Karotisstents muss der Patient zeitlebens einmal täglich ASS 100 mg und einen zweiten Blutverdünner (Ticagrelor) für sechs Wochen einnehmen.

AKUTER SCHLAGANFALL: Seit 2015 ist die Behandlung des akuten Hirngefäßverschlusses eine Therapie mit höchster Evidenz. In mehreren Studien konnte gezeigt werden, dass gegenüber der alleinigen Gabe von rtPA durch das Venensystem das Entfernen der Blutgerinnsel mit besseren Ergebnissen verbunden ist. Die Deutsche Gesellschaft für Interventionelle Radiologie und minimal-invasive Therapie (DeGIR) erfasst zusammen mit der Deutschen Gesellschaft für Neuroradiologie (DGNR) in einem freiwilligen Register die Daten zur akuten Schlaganfallbehandlung und konnte in mehreren Publikationen zeigen, dass in Deutschland in den letzten zehn Jahren eine flächendeckende Versorgung und eine sehr gute Ausbildung der interventionell tätigen Radiologen durch die Fachgesellschaften erfolgte. Ein Konzept, das weltweit Anerkennung erfährt.

© Medtronic GmbH

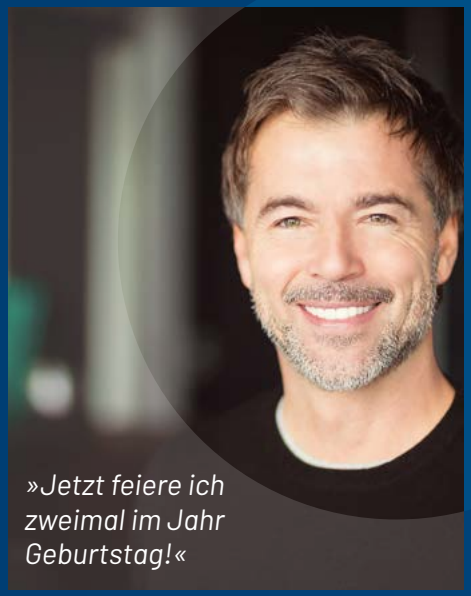
»Jetzt feiere ich zweimal im Jahr Geburtstag!«

KAROTISSTENT: Die Halsschlagader kann nicht nur beim akuten Verschluss, sondern auch bei Einengungen sehr gut mit Stent und nachfolgender Aufdehnung behandelt werden. Langzeitstudien konnten zeigen, dass die Ergebnisse zwischen der offenen Operation und dem Karotisstent weitestgehend vergleichbar sind. Trotzdem werden noch die allermeisten Behandlungen durch offene Operation durchgeführt, da diese Behandlung seit Jahrzehnten etabliert ist, während Halsschlagadern „erst" seit 30 Jahren gestentet werden.

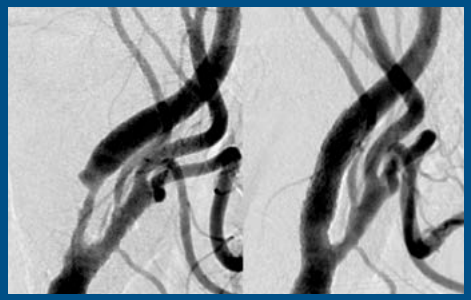

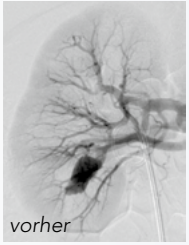

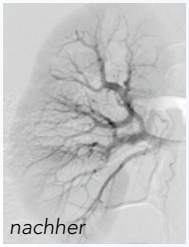

Notfallbehandlung
durch Embolisation

Ein Patient leidet seit über zehn Jahren unter Nierensteinen. Einige besonders hartnäckige mussten minimal-invasiv entfernt werden. Wenige Tage nach dem erfolgreichen Eingriff kam es zu starken Schmerzen und blutigem Urin.

Die urologische Untersuchung ergab, dass ein kräftiges Blutgefäß beim Eingriff verletzt worden war. Dies hatte einen Blutverlust in das Nierenbecken und in die Blase zur Folge.

Es erfolgte eine sofortige Verlegung von der Intensivstation in die Interventionelle Radiologie. Hier wurde über die Leistenarterie ein Führungskatheter mit einem dünnen Mikrokatheter von der Leiste bis in die Nierenarterie geführt. Das Ende des Mikrokatheters wurde unmittelbar vor der Gefäßverletzung platziert, um darüber Spiralen (Coils) einzuführen. Die Coils bestehen aus Platin und rollen sich in einem fest definierten Durchmesser ein, der an die Größe des Blutgefäßes angepasst ist. Wenn der verletzte Gefäßabschnitt komplett mit Coils ausgefüllt ist, fließt kein Blut mehr hinein. Somit waren die lebensgefährliche Blutung gebannt und eine drohende Entfernung der Niere verhindert.

ANEURYSMEN

Blutungen aus Arterien (Schlagadern) sind oft lebensbedrohlich. Sie können verschiedene Ursachen haben. Dazu gehören Verletzungen wie im Falle des Nierensteinpatienten oder nach Unfällen, aber auch Entzündungen oder Gefäßaussackungen (Aneurysmen) bei Arteriosklerose, Magen-/Darmgeschwüren oder Tumoren. Im Gehirn können Aneurysmen angeboren sein und lebensgefährlich bluten.

Ob eine Operation oder eine radiologische Intervention die richtige Behandlung ist, wird immer fachübergreifend entschieden. Oft wird in Notfallsituationen ein minimal-invasiver Eingriff gewählt: Anders als bei einer Operation kann der interventionelle Radiologe nämlich mittels Röntgen-Bildgebung, Katheter und Kontrastmittel den Ort der Blutung sehr präzise finden und punktgenau therapieren. Die interventionelle Behandlung mit Metallspiralen oder Spezialklebern stoppt die Blutung meist sofort, wodurch die oft durch den Blutverlust schwer kranken Patienten schnell wieder in einen besseren Zustand zurückfinden.

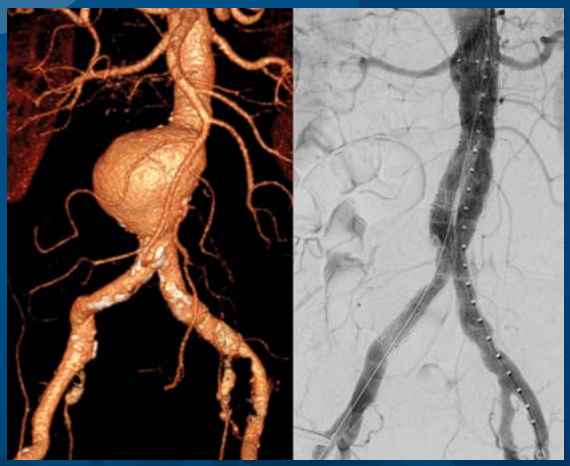

Endovaskuläre
Aortenaneurysma-Behandlung (EVAR)

Als Aneurysma wird eine umschriebene, krankhafte Erweiterung eines Gefäßabschnittes bezeichnet. Im Rahmen altersbedingter Gefäßwandveränderungen ist hier insbesondere die Hauptschlagader (Aorta) unterhalb der Nierenarterienabgänge im Bauchraum betroffen. Bei einer Gefäßerweiterung ab einem Durchmesser von ca. 5 cm erhöht sich die Gefahr eines Einreißens bzw. einer Ruptur der Bauchaorta, sodass bereits vorbeugend versucht wird, das Aneurysma zu beheben.

In der Behandlung des Bauchaorten-Aneurysmas hat die endovaskuläre Aneurysma-Ausschaltung (Endovascular Aneurysm Repair, kurz: EVAR) die offene Operation in den letzten Jahren immer weiter zurückgedrängt. Die Behandlung, bei der über die Leiste eine Gefäßprothese über dem Aneurysma positioniert wird, vermeidet die Risiken einer offenen Operation an der Bauchschlagader. Für optimale Ergebnisse ist eine gute interdisziplinäre Zusammenarbeit zwischen den interventionellen Radiologen, den Gefäßchirurgen und den Anästhesisten unabdingbar.

Insbesondere bei älteren Patienten bietet sich neben der offenen Bauchoperation zunehmend die interventionell-radiologische Behandlung des Aneurysmas als minimalinvasive Technik unter Röntgenkontrolle an. Diese Behandlungsmethode ist von Lage, Größe und Form der Gefäßaussackung abhängig. Vorbereitende Untersuchungen (z. B. mittels Computertomografie (CT), Angiografie) sind zur Klärung der Behandlungsmethode erforderlich.

Wie läuft der Eingriff ab?
Ist eine interventionelle Behandlung des Aneurysmas möglich, kann der Eingriff in Abhängigkeit von der Patientenkonstitution in Lokalanästhesie unter anästhesiologischer Überwachung oder in Vollnarkose erfolgen. Die Behandlung findet an speziellen operationsgeeigneten Angiografieanlagen statt. Vorbereitungen erfolgen wie bei jeder anderen offenen Operation. Auch komplizierte Aortenaneurysmen, welche Nierenarterien oder Darmarterien einbeziehen, können auf diese Weise mit zusätzlich eingelegten Stentprothesen minimalinvasiv versorgt werden.

Unter Röntgensicht wird bei der EVAR über eine Leistenarterie ein Katheter eingelegt, der einen textilummantelten Stent (Aortenprothese) enthält. Der Stent wird mit seinen oberen Anteilen im gesunden Gefäßbereich oberhalb des Aneurysmas unter Röntgenkontrolle platziert. Der untere Anteil endet entweder noch im Bereich der Bauchschlagader, häufiger jedoch in den Beckenarterien. Die Blutzufuhr zum anderen Bein erfolgt über eine Aussparung im Stent. Diese wird anschließend mit einem Draht sondiert, der über die andere Leistenarterie vorgeschoben wird. Wenn dies gelungen ist, kann hier ein weiterer kleiner ummantelter Stent eingebracht werden, der an den zuvor platzierten Stent anschließt und mit der Aussparung abschließt. Danach werden die regelrechte Lage der Aortenprothese angiographisch kontrolliert und die Zugangswege im Bereich der Leisten verschlossen.

In den folgenden Monaten und Jahren sollten regelmäßige Kontrolluntersuchungen durchgeführt werden – im Vordergrund steht hier die Überprüfung mittels CT.

Bildgesteuerte Schmerztherapien

Akute und chronische degenerative Erkrankungen der Wirbelsäule führen oft zu starken Schmerzen und erheblichen Einschränkungen im Alltag. Mit bildgesteuerten minimal-invasiven Injektionsbehandlungen kann in diesen Fällen präzise eingegriffen werden, ohne das umliegende Gewebe, Gefäße oder Nerven zu schädigen.

Minimal-invasive Behandlungen bieten auf diesem Gebiet eine Vielzahl von Möglichkeiten:

- Nerven-Wurzelbehandlung durch periradikuläre Injektion (PRT)
- Epiduralinjektion
- Facettengelenksbehandlung (PAT/FAB)
- Facettengelenksverödung durch Radiofrequenzablation

Die Vorteile aller radiologisch gesteuerten perkutaner Verfahren liegen in der ambulanten Durchführbarkeit, der geringen Komplikationsrate und hohen Patientenakzeptanz wegen minimaler Invasivität. Gegenüber der konservativen Therapie lassen sich mit den minimal-invasiven Techniken eine signifikant verbesserte und länger anhaltende Schmerzreduktion bei 75 bis 80 Prozent der Bandscheibenpatienten erzielen. Die Erfahrung in der täglichen Praxis zeigt, dass kurz- und mittelfristige Therapieeffekte für bis zu drei Monate oder länger zu erzielen sind. Regelhaft kann der Patient aufgrund der gelinderten Beschwerden effizient an erfolgversprechenden funktionellen Therapien wie Physiotherapie und Krankengymnastik wieder teilnehmen.

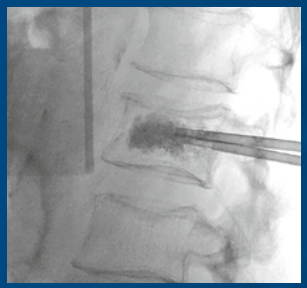

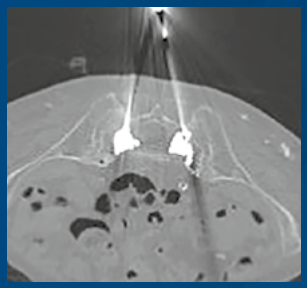

Kyphoplastie
und Vertebroplastie

Eine 75-Jährige bückte sich, um die Zeitung aufzuheben – plötzlich knackte es und der Schmerz schoss ihr in den Rücken. Die eigentlich vitale Dame konnte sich kaum noch bewegen. Als die Schmerzen sich auch nach mehreren Tagen nicht besserten, stellte sie sich beim Hausarzt vor. Dieser diagnostizierte einen Ermüdungsbruch im Brustwirbel durch Osteoporose. Um eine große Operation zu vermeiden, überwies er die Patientin an die Radiologie. Ein minimal-invasiver Eingriff behob die Ursache in kurzer Zeit, ohne das Risiko einer Vollnarkose.

Ist ein Wirbelkörper durch Osteoporose oder Krebsbefall geschwächt, können ein Sturz oder körperliche Anstrengung zu einem Wirbelbruch führen. Eine solche Fraktur ist extrem schmerzhaft, und der Schmerz ist selbst mit starken Medikamenten nur unzulänglich behandelbar. Mithilfe der Kyphoplastie und der Vertebroplastie können geschwächte Wirbel wieder stabilisiert werden.

Beide Verfahren werden ohne Vollnarkose durchgeführt: Durch einen Zugang am Rücken wird eine Hohlnadel in den gebrochenen Wirbel eingeführt, um ein Knochenzement einzuspritzen. Vor der Applikation wird die korrekte Nadellage durch Kontrastmittelgabe überprüft. Der Zement härtet schnell aus und stabilisiert den Knochen.

Diese minimal-invasive Technik wird auch außerhalb der Wirbelsäule zunehmend bei Ermüdungsbrüchen des Os sacrum (Sakroplastie) sowie anderen schmerzhaften, metastatisch-osteolytischen Befunden zur palliativen Tumortherapie (Osteoplastie) auch in Kombination mit thermoablativen Verfahren eingesetzt. Auch hier findet der Eingriff ohne Vollnarkose statt und der Patient kann wieder zügig mobilisiert werden – meist bereits am Folgetag.

Nach Anwendung dieser Verfahren benötigen die Patienten nur noch wenige oder – im Idealfall – gar keine Schmerzmittel mehr. Bei akuten Frakturen ist sogar die Wiederaufrichtung der Wirbelsäule möglich. Nach dem etwa einstündigen Eingriff kann der Patient nach Bettruhe und stationärer Betreuung entlassen werden.

A COMPLETE PORTFOLIO FOR **BELOW-THE-KNEE INTERVENTION**



from ACCESS to CLOSURE
PERIPHERAL INTERVENTION

PUSHING BOUNDARIES

TERUMO
INTERVENTIONAL SYSTEMS

Not all products are available for sale in all countries. This information is provided only in respect to markets where these products are approved or cleared. All products are not cleared or approved in the U.S.A. by the Food and Drug Administration. Please contact your Terumo local sales representative for more information.

IS789GB0119MVI

VISUALIZE SIRT SUCCESS FROM THE START WITH QUIREMSCOUT™

THE FIRST AND ONLY CE-MARKED PRODUCT FOR SIRT WORK-UP

QuiremSpheres®

QuiremScout™

from ACCESS to CLOSURE
INTERVENTIONAL ONCOLOGY

www.terumo-europe.com

Not all products are available for sale in all countries. This information is provided only in respect to markets where these products are approved or cleared. Not all products are cleared or approved in the U.S.A. by the Food and Drug Administration. Please contact your Terumo local sales representative for more information.

S784GB1218ITI

TREAT LIVER CANCER **WITH TERUMO**

You have the know-how, we have high quality tools,
let's master liver cancer complexity together.

PUSHING BOUNDARIES

TERUMO
INTERVENTIONAL
SYSTEMS

www.terumo-europe.com

LifePearl microspheres are indicated for embolization of blood vessels supplying primary-hypervascular tumors or metastases in the liver. Note: LifePearl® can be loaded with chemotherapeutic drugs. When used for drug loading, drug loading should be done under a physician's direction, choice and responsibility, based on type and dose of drug most beneficial to the patient. LifePearl microspheres are not available for sale in all countries. This information is provided only in respect to markets where this product is approved or cleared. The use of the LifePearl® device in combination with drugs is not cleared or approved in the U.S.A. by the Food and Drug Administration. LifePearl microspheres are not approved in Canada. Please contact your Terumo local sales representative for more information. LifePearl microspheres are manufactured by MicroVention and exclusively distributed by Terumo Europe NV in EMEA region. MicroVention is a registered trademark of MicroVention, Inc. LifePearl microspheres are a trademark of Terumo, Inc. Scientific and clinical data related to this document are on file at MicroVention, Inc. Refer to Instructions for Use for additional information. TATO is a trademark of Biomedical s.r.l. TATO is manufactured by Biomedical and exclusively distributed by Terumo Europe NV in EMEA region. Please contact your Terumo local sales representative for more information. MedSphere is a system manufactured by MedSphere® International and has CE-mark. MedSphere is not available for sale in all countries. This information is provided only in respect to markets where the product is approved or cleared. MedSphere is not FDA cleared in the US for sale. MedSphere is not approved in Canada. MedSphere® International is a trademark registered in China. Please contact your Terumo local sales representative for more information. QuiremSpheres® and QuiremScout™ are products manufactured by Quirem Medical B.V and have CE-mark. QuiremSpheres® and QuiremScout™ are not available for sale in all countries. This information is provided only in respect to markets where the product is approved or cleared. QuiremSpheres® and QuiremScout™ are not FDA cleared in the US for sale. QuiremSpheres®and QuiremScout™ are not approved in Canada. Terumo is the exclusive distributor for QuiremSpheres®and QuiremScout™. Occlusafe is not available for sale in all countries. Please contact your Terumo local sales representative for more information. Occlusafe has not been approved by the FDA and is therefore not available for sale in the U.S.A.

S784GB1218ITI

Bei allen Fragen für Sie da.

DeGIR-Geschäftsstelle
c/o Deutsche Röntgengesellschaft e. V.

Ernst-Reuter-Platz 10
10587 Berlin

Telefon: 030 916070-0
Telefax: 030 916070-22
E-Mail: degir@drg.de

Internet: www.degir.de

DeGIR

Deutsche Gesellschaft für Interventionelle Radiologie und minimal-invasive Therapie
in der Deutschen Röntgengesellschaft e. V.

JS/DEUTSCHLAND • Concept: JS/MEDIA TOOLS A/S • 39413 • www.jsdeutschland.de